Aniversários

agosto

Fabiola Regina Massara Antiquera	02
Jéssyka Naiade Aguiar Paes	05
Luana Barneto Dias dos Santos	07
Clarissa Dominguez Schmidt Felippe	09
Guilherme Noveli de Paula Ferreira	09
Pedro Oliveira Ribeiro Cândido Gomes	12
Thiago Guedes Barbosa	16
Gabriela Guedert	18
Matheus Diniz Amorim	21

agosto

setembro

Marcos Paiva Matos	02
Guilherme Palmieri Gaddini	03
Marcel Augusto Mendes	06
Marilia Domingos Tosato	07
Anselmo Machado	16
Carmem Cenira Pinto Lourena Melo	19
Rodrigo Januário Ferreira	19
Luana Alba Guedert	20
Cláudio Sérgio Ferreira	20
Lara dos Santos de Brito	21
Ingrid Juliane Santos Ferreira	22
Isabella Carnio Paulino	24
Nathany Sara do Nascimento Fukuoka	26

setembro

outubro

Danilo Saragiotto Ferreira de Melo	03
Daniela Lourenço Merk	04
Julia Diogo Ribeiro dos Santos	04
Mariana Gomes Marçal Vieira	04
Sérgio Luiz Toledo R. dos Santos Novaes	09
Matheus Bittencorut Marçal Fidalgo	12
Julia Domingos Tosato	13
Fernanda França Garcia	13
Paulo Henrique Xavier Júnior	19
Giovana Almeida Shammas	19
Romina Dayne Duffeck	21
Lucilia Sandall Pires Sion	24
Vitor Brasil Alves Vieira	29
Marcos Antonio de Oliveira da Silva	31

outubro

novembro

Luciana Marcondes de M. N. Eidelman	01
Lidyane Oliveira dos Santos	02
Alexandre Bertoni Freire	04
Conrado Fortes Andalafet	06
José Geraldo de Castro Machado	10
Beatriz Lopes Monteiro	11
Mara Frers Martins	11
Suelen da Glória G. Junot de Maria	11
Yasmin Barja Barazal Capelinha	14
Izah Barja Barazal Capelinha	14
Fernando Martins Vignóla	15
Júlia do Carmo Dias Barbarisi	17
Ingrid Lopes Costa	20
Lívia Ayuso Guerreiro Carrasco	22
Beraldo Gilberto Peres Roma	24

novembro

Você sabia?

Luís Antônio de Arruda Aidar

Que as más oclusões (dentes tortos e com encaixe incorreto), desvios morfológicos de natureza biofísica do aparelho mastigatório, devido à sua alta prevalência, são consideradas um problema de saúde pública? O padrão normal de oclusão (dentes perfeitos) é considerado quase uma exceção. A auto correção das más oclusões não ocorre (necessitam de tratamento), sendo que os desvios que se estabelecem na dentadura decídua (fase dos dentes de leite) perpetuam-se na dentadura mista (presença de dentes de leite e permanentes), assim como na permanente. Muitos pacientes chegam ao consultório do ortodontista na fase de dentadura permanente (todos dentes permanentes presentes), quando a maioria dos problemas oclusais (dentes tortos e com encaixe incorreto) já se encontram instalados. Dessa forma recomenda-se que a partir dos 6 anos de idade as crianças devem passar por um ortodontista para que possa ser realizada uma avaliação do desenvolvimento da oclusão. Como exemplo, podemos citar a correção das mordidas cruzadas, que devem ser realizadas na fase de dentadura decídua ou mista.

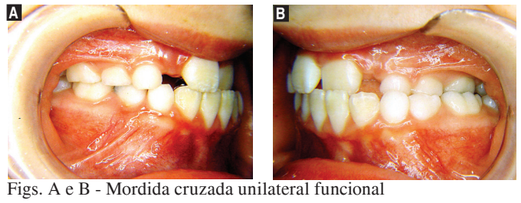

Figs. A e B - Mordida cruzada unilateral funcional

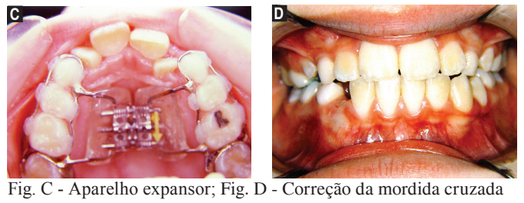

Fig. C - Aparelho expansor; Fig. D - Correção da mordida cruzada

SORRIA
Ano I - Nº 1 - Agosto / Novembro - 2008

Publicação dirigida a pacientes e amigos da Clínica Dr. Luís Antônio de Arruda Aidar.

Conselho Editorial: Luís Antônio de Arruda Aidar, Emilio Carlos Zanatta, Nyde Yokoyama Ynafuku, Juliana Cleaver Aun, Karen Elaine Mendes e André Knudsen Santana

Jornalista Responsável: Alex Frutuoso - Mtb 27.936. **Comercial:** Cyntia Moran. **Projeto Gráfico / Finalização:** Paulo Pechmann / Editora Comunnicar. **Tiragem:** 500 exemplares.

Luís Antônio de Arruda Aidar
Tel.: (13) 3223.5689 - www.aidar.odo.br
Rua Dr. Luís Suplicy, 35 - Gonzaga - Santos

SORRIA
Dirigido a pacientes e amigos da Clínica Dr. Luís Antônio de Arruda Aidar - Agosto/Novembro 2008

Tire dúvidas com os artigos de nossa equipe. Págs. 2 e 3

Confira os aniversariantes do período.

Você Sabia: curiosidades da odontologia. Pág. 4

"A mente é como pára-quedas: funciona apenas se aberta"

O trabalho em conjunto faz com que haja maior integração das diversas áreas de atuação, objetivando soluções mais rápidas, consistentes, duradouras e com base em evidências científicas. Graduado há 27 anos e há 23 atuando como especialista em Ortodontia e Ortopedia Facial, compreendi que certos distúrbios do sistema mastigatório exigem a abordagem interdisciplinar, seja entre as diversas áreas da Odontologia, seja com a Medicina, Fisioterapia, com a Fonoaudiologia, entre outras.

Dentre as alterações do sistema mastigatório que freqüentemente necessitam desta forma de abordagem encontram-se: DTMs (desordens temporomandibulares); Respiração Oral; Apnéia Obstrutiva do Sono.

Acredito que dessa forma, nessa rápida abordagem, ter conseguido elucidar a necessidade do trabalho interdisciplinar no tratamento das doenças apresentadas, entre outras.

Luís Antônio de Arruda Aidar
Especialista e Mestre em Ortodontia pela Universidade Metodista de São Paulo (UMESP); Doutor em Ciências pela Universidade Federal de São Paulo (UNIFESP-EPM); Professor Titular da Disciplina de Ortodontia (UNISANTA)

Não preciso me drogar
para ser um gênio;
Não preciso ser um gênio
para ser humano;
Mas preciso do seu sorriso
para ser feliz.

Charlie Chaplin

Natália e Marcela: hora de conhecer o mundo

Duas pacientes do Dr. Aidar estão tendo a oportunidade de estudar fora do Brasil e conhecer novas culturas. Marcela Tucci, de 16 anos, vai passar seis meses na Austrália, enquanto a estadia de Natália Besquizza, 17 anos, na França, será de um ano. As duas embarcaram no final de agosto, com expectativas muito semelhantes.

"Tive essa idéia depois de conversar com algumas amigas, que também estavam embarcando para intercâmbios em outros países. Será uma oportunidade de terminar o segundo ano do Ensino Médio em uma escola com sistema de ensino diferente, e de morar numa casa de família com outros hábitos", afirma Marcela.

Para Natália, a ansiedade antes do embarque era a mesma. "Meu pai é rotariano e sempre me incentivou a participar de um intercâmbio. Escolhi a França para passar esse período e espero aprender muita coisa. Quero estudar humanas, quem sabe na área de comunicação", garante a estudante.

PROJETO_APROVADO.indd 1
10/9/2008 15:05:22

É verdade que antibióticos causam cárie?

Nyde Yokoyama Ynafuku

Especialista em Odontopediatria pela Associação dos Cirurgiões Dentistas da Baixada Santista(ACDBS); Professora do Curso de Especialização em Odontopediatria (ACDBS)

De certa forma, sim. Durante anos ouvi comentários em relação à presença de cáries devido à ingestão de antibióticos. O que acontece, na verdade, é que o antibiótico em si não causa cáries, mas sim o açúcar que ele contém em sua fórmula.

Os medicamentos fazem parte de uma lista de alimentos e afins que contêm o famoso açúcar oculto. Também fazem parte desta lista: alimentos diet ou light, que contêm carboidratos (como amidos e farinha de trigo), alimentos naturais (como o mel e leite materno), condimentos como maionese, shoyu, ketchup, massas, bolachas e salgados em geral, até os mais inocentes como biscoitos de maizena, água e sal e outros.

Devemos considerar que balas, pirulitos e chicletes não são mais os únicos vilões da cárie. Quando uma criança adoece, a freqüência dos medicamentos já se torna um risco para o surgimento de cárie. Por exemplo: alguns glóbulos homeopáticos podem ter mais de 80% de sua composição em açúcar e muitos antibióticos contêm até 70 gramas de açúcar em 100 ml de solução.

Na falta de apetite natural, as crianças acabam ingerindo mais alimentos ricos em açúcar (oculto ou não), no lugar das refeições normais. Para ajudar, se tomarmos medicamentos durante a madrugada, dificilmente lembramos de escovar os dentes, não é mesmo? Portanto, todos estes fatores, somados a uma estrutura frágil, presença de bactérias cariogênicas, faz com que o processo da cárie se instale rapidamente.

Infelizmente, a acidez (ph) e alguns efeitos colaterais dos medicamentos também podem favorecer o aparecimento de problemas bucais. Atualmente, alguns medicamentos já contêm adoçantes em substituição ao açúcar, mas ainda não é o suficiente para a proteção de nossos dentes.

Não esqueça de ler sempre a bula dos medicamentos, respeitando a dosagem e horários prescritos pelo médico e informe seu dentista sobre eles. Tenha o hábito de enxaguar a boca com água após ingerir medicamentos, sob a forma de soluções e xaropes, ou permita que a criança tome alguns goles de água (com exceção de medicamentos cuja aplicação é indicada para a boca). De preferência, espere aproximadamente 20 minutos. E o mais importante: tente realizar uma escovação eficiente, recomendada pelo seu dentista.

É importante lembrar que crianças pequenas podem relutar na hora da escovação, mas é muito mais fácil realizar a higienização, do que exigir cooperação imediata em situações de emergência odontológica. A melhor forma de um odontopediatra conquistar a confiança de uma criança é através da prevenção e do vínculo emocional progressivo.

Oclusão funcional: da ATM ao sorriso

Emílio Carlos Zanatta

Especialista em Prótese Dentária (UNIMES); Mestre em Prótese Buco-Maxilo-Facial (UNESP-SJC); Doutor em Materiais Dentários (USP-SP), Professor de Desordem Temporomandibular (UNISANTA)

Oclusão funcional se trata do encaixe dental e do uso natural das necessidades mastigatórias, estéticas ou ainda fonéticas do indivíduo.

ATM é a sigla de articulação temporomandibular, articulação esta que se localiza próxima das orelhas e permite a realização de todos os movimentos da mandíbula. Assim relacionam-se diretamente com os dentes, tanto os posteriores para trituração, quanto os anteriores no corte dos alimentos.

O sorriso por sua vez exterioriza uma gama numerosa de sentimentos. Portanto, existe relação entre a oclusão e a posição e condição das ATMs. É função do cirurgião-dentista, diagnosticar e tratar problemas vistos na prática diária, tais como: desgaste dentário excessivo; dentes sensíveis; restaurações fraturadas; dentes abalados; dor nos músculos da mastigação; dores de cabeça, nuca e ombro; e uma variedade de outras dores orofaciais.

Estas informações mostram que para atingir o correto desenho do sorriso, o profissional deve tratar os fatores que controlam a estabilidade oclusal, entre eles as ATMs. O recurso freqüentemente utilizado é a placa interoclusal, confeccionada em resina acrílica rígida e usada por cerca de 60 dias.

A confirmação do diagnóstico pela placa permitirá ao profissional indicar a melhor conduta: mudando os dentes de posição (ortodontia, ortopedia, cirurgia); acrescentando nos dentes (restaurações); e reduzindo o contorno dos dentes (desgaste seletivo). Em muitos casos é indicada a combinação entre os três procedimentos para melhor alcançar os objetivos traçados, e em menor tempo.

Periodontia: gengivite e doença periodontal

Juliana Cleaver Aun

Especialista em Periodontia pela Associação dos Cirurgiões Dentistas da Baixada Santista (ACDBS); Mestranda em Periodontia pela Faculdade de Odontologia da Universidade de São Paulo (USP-SP)

A Periodontia é uma especialidade da Odontologia que engloba a prevenção, diagnóstico e tratamento das doenças dos tecidos que suportam e circundam os dentes. Durante a vida, todas as superfícies de interface do corpo são expostas à colonização por uma grande variedade de microorganismos.

A renovação constante das superfícies por descamação previne o acúmulo de grandes quantidades de microorganismos. Na cavidade oral, entretanto, os dentes apresentam uma superfície dura, não descamativa, que favorece o acúmulo de grandes depósitos bacterianos.

O acúmulo e metabolismo das bactérias sobre a superfície dental é a principal causa das cáries, gengivites e doenças periodontais. No contexto da cavidade oral, os depósitos bacterianos são denominados placa dental ou placa bacteriana.

A gengivite é uma resposta inflamatória da gengiva frente à presença da placa bacteriana. Suas principais características são: gengiva avermelhada e inchada; sangramento gengival; presença de cálculo dental (tártaro), podendo, inclusive, causar halitose (mau hálito).

O tratamento é feito com a remoção dos depósitos bacterianos localizados. Isto é realizado da seguinte forma: motivando o paciente a combater a doença dentária (informação ao paciente); instruindo o paciente sobre as técnicas apropriadas de higiene oral; através de raspagem radicular.

Outro problema, também comum, é a doença periodontal. Sua principal causa é a placa bacteriana. Mas ela se desenvolve apenas em pacientes que apresentam predisposição genética. É prevalente em adultos, mas pode ocorrer em qualquer idade. Ela, além de causar inflamação do tecido gengival, provoca destruição dos tecidos que sustentam o dente (osso, cemento e ligamento periodontal), e quando não diagnosticada a tempo, pode levar à mobilidade e perda dental. O tratamento é a remoção da placa bacteriana e do cálculo dental (tártaro), através de motivação, instruções de higiene oral e raspagem e alisamento radicular.

As visitas de manutenção são necessárias para evitar a progressão da doença e sua recidiva (retorno da atividade de uma doença). É um pré-requisito indiscutível para garantir resultados benéficos nos tratamentos para a manutenção dos níveis ósseos por longos períodos de tempo. Dependendo da severidade do caso, essas visitas são em intervalos de três a quatro meses.

Dentística restauradora

André Knudsen Santana

Especialista em Dentística Restauradora pela Associação dos Cirurgiões Dentistas da Baixada Santista (ACDBS); Professor Voluntário da Disciplina de Dentística Restauradora (UNIMES)

A Odontologia vem passando por um avanço significativo nas duas últimas décadas, no que diz respeito aos tratamentos estéticos, devido à evolução dos materiais restauradores. A dentística restauradora é uma especialidade multidisciplinar em que o profissional deve possuir conhecimento técnico científico de diversas áreas, visando uma melhoria na sua capacidade e habilidade para o diagnóstico, planejamento e realização de reabilitação dentária por meio de tratamento restaurador estético direto em resina composta (que não envolve fase laboratorial) ou tratamento restaurador estético indireto em porcelana. Assim conseguimos abranger diversos tratamentos específicos para tornar um sorriso limpo e harmonioso tais como:

Clareamento dental de consultório com a técnica da luz LED (LASER)
Fechamento de diastema
Complementação de tratamento ortodôntico
Faceta laminada em porcelana
Inlay/onlay em resina composta laboratorial ou em porcelana
Prótese fixa METAL FREE – IN CERAM e PROCERA

Qual a importância da deglutição para a posição dentária?

Karen Elaine Mendes

Especialista em Motricidade Orofacial (CEFAC); Mestre em Distúrbios da Comunicação Humana (PUC-SP); Professora da Disciplina de Fonoaudiologia no Curso de Especialização em Ortodontia (ACDBS e UNISANTA)

A deglutição pode ser definida como o "ato de engolir", isto é, o transporte do líquido ou bolo alimentar da cavidade oral até o estômago. É uma função biológica que necessita de uma conexão neurológica e um sincronismo de ações musculares da região orofaríngea.

A língua tem papel preponderante no estabelecimento da oclusão dentária, pois o equilíbrio dentário é feito à custa dos próprios dentes que se amparam mutuamente, das bochechas, dos lábios e principalmente da língua. A postura defeituosa da língua, quer na posição de repouso ou no desempenho de suas funções, desequilibra os dentes, produzindo certas más oclusões.

Quando ocorre pressionamento da língua contra os dentes, sejam estes anteriores ou laterais, tal posicionamento lingual pode conduzir a um tipo de mordida desfavorável ao indivíduo, levando-o a desempenhar a função de deglutir de forma adaptada.

Curiosidade: um indivíduo deglute durante a refeição até nove vezes por minuto e uma vez em cada minuto quando não está se alimentando. A deglutição de um indivíduo com saúde perfeita varia 2.400 vezes, num período de 24 horas.

PROJETO_APROVADO.indd 2 10/9/2008 15:05:28