

Dental Press Journal of Orthodontics

versão On-line ISSN 2176-9451

Dental Press J. Orthod. vol.15 no.3 Maringá jun. 2010

<http://dx.doi.org/10.1590/S2176-94512010000300004>

ENTREVISTA

Uma entrevista com Ademir Roberto Brunetto

[Endereço para correspondência](#)



- Graduado pela Universidade Federal do Paraná (UFPR) em 1976.
- Pós-graduado em Ortodontia e Ortopedia Facial pela Universidade da Califórnia - Los Angeles/EUA, em 1984.

- Consultor Científico do Dental Press Journal of Orthodontics.
- Ministrante de vários cursos e palestras no Brasil e exterior.
- Diplomado pelo Board Brasileiro de Ortodontia e Ortopedia Facial (BBO) em 2004.
- Diretor do Board Brasileiro de Ortodontia e Ortopedia Facial (BBO).

É, para mim, motivo de muita satisfação e orgulho poder coordenar os trabalhos da entrevista com o Prof. Dr. Ademir Brunetto, pessoa de destaque no cenário ortodôntico brasileiro. Amigo de longa data, pudemos estreitar nossa amizade durante a realização do 1º exame de diplomação do Board Brasileiro de Ortodontia e Ortopedia Facial (BBO), quando, ao mesmo tempo, nos colocamos na posição de examinados. Diplomado em 2004, posteriormente foi convidado a integrar a Diretoria do BBO, motivo pelo qual tenho tido a oportunidade de encontrá-lo com bastante frequência e, a cada dia, passo a admirá-lo mais pela profundidade de seus conhecimentos científicos, especificamente na área da Ortodontia e Ortopedia Facial, pela sua conduta ética, pela sua tranquilidade e bom senso ao analisar os assuntos mais complexos e pela sua alegria contagiante. Nascido em Concórdia, no extremo oeste do estado de Santa Catarina, onde passou sua infância e adolescência, transferiu-se ainda cedo para Curitiba, tendo cursado Odontologia na Universidade Federal do Paraná, graduando-se em 1976. Estagiou em clínicas de Ortodontia durante o curso de Odontologia e, posteriormente, já graduado, prestou concurso para professor auxiliar e passou a lecionar na disciplina de Ortodontia da UFPR, a partir de 1981, onde permanece até os dias atuais. Realizou seus estudos de pós-graduação na Universidade da Califórnia, Los Angeles, EUA, tendo alcançado o título de Mestre em Ortodontia por aquela Universidade, no ano de 1984. Está estabelecido na cidade de Curitiba, Paraná, onde procura aplicar e difundir seus conhecimentos em sua clínica particular. Como derivativo de suas atividades profissionais, é muito dedicado à família e um exímio pescador, tendo predileção pela pesca oceânica. Em suas respostas aos entrevistadores, mostrou conhecimento profundo ao abordar temas bastante atuais como correção das Classes III, aplicação das novas técnicas de imagem por tomografia de feixe cônico, ancoragem absoluta e preparo ortodôntico para cirurgia ortognática. Tenho certeza de que os caros leitores irão apreciar esta entrevista.

Deocleciano da Silva Carvalho

Em relação ao tratamento precoce da Classe III, qual o estágio atual dos procedimentos interceptativos e qual o protocolo adotado pelo senhor, mais especificamente na tração reversa da maxila? Qual o tipo de contenção utilizada após a tração reversa da maxila? Márcio Sobral e Luís Antonio Aidar

O início do nosso trabalho com disjunção palatal associada à protração vem desde 1982, quando cursava a residência na UCLA, em Los Angeles. O então chefe do departamento de Ortodontia, Dr. Patrick K. Turley, estava iniciando seus trabalhos com pacientes de Classe III. Foram dois anos muito produtivos, de muitas dúvidas, muitas surpresas e aprendizado. Retornando ao Brasil, em 1984, continuamos dentro da mesma linha de trabalho, mudando alguma coisa em termos do desenho do disjuntor e, após alguns anos, passamos a utilizar máscaras pré-fabricadas, o que agilizava muito o nosso trabalho.

O nosso protocolo inicia-se com a disjunção, com $\frac{1}{4}$ de volta por dia, para a liberação inicial das suturas²⁴. Sempre controlando para não expandir em excesso a maxila, para que o paciente não desenvolva uma mordida cruzada total (Brodie), pois durante a tração anterior da maxila sempre saímos de uma região posterior da mandíbula mais larga e, à medida que conseguimos o deslocamento para frente e para baixo da maxila, temos uma mandíbula mais estreita. Após finalizada a disjunção, iniciamos o uso da máscara facial, com um mínimo de 14 horas/dia. Iniciamos com uma força de 250 a 300 gramas/lado, passando na sequência a 500 gramas de força/lado.

O tempo de tratamento é de aproximadamente um ano²⁴ e o objetivo é transformar o paciente em uma Classe II (sobrecorreção). Após esse período, o disjuntor e a máscara são removidos e passamos a monitorar o paciente a cada 6 meses. Existe a possibilidade de uma nova tração de acordo com o crescimento do paciente. O tratamento ortodôntico definitivo somente será iniciado quando a maturação cervical das vértebras⁷ estiver passando da fase 5 (maturação) para a fase 6 (completa), com o crescimento adolescente já estabelecido.

Com relação ao uso de contenção após a tração reversa, não acreditamos que seja necessária. Pode-se notar, nas telerradiografias em norma lateral de acompanhamento, que o "ponto A" permanece exatamente na posição para onde ele foi tracionado, não havendo recidiva¹⁰ (Tab. 1, Fig. 1). O problema é que a maxila cresce com uma velocidade menor do que a mandíbula¹⁶, o que leva algumas vezes à necessidade de uma nova tração.

TABELA 1 - Medidas cefalométricas.

MEDIDAS	NORMA	A	A1	A2
SNA (Steiner)	82°	82°	85°	85°
SNB (Steiner)	80°	82°	82°	83,5°
ANB (Steiner)	2°	0	+3°	+1,5°

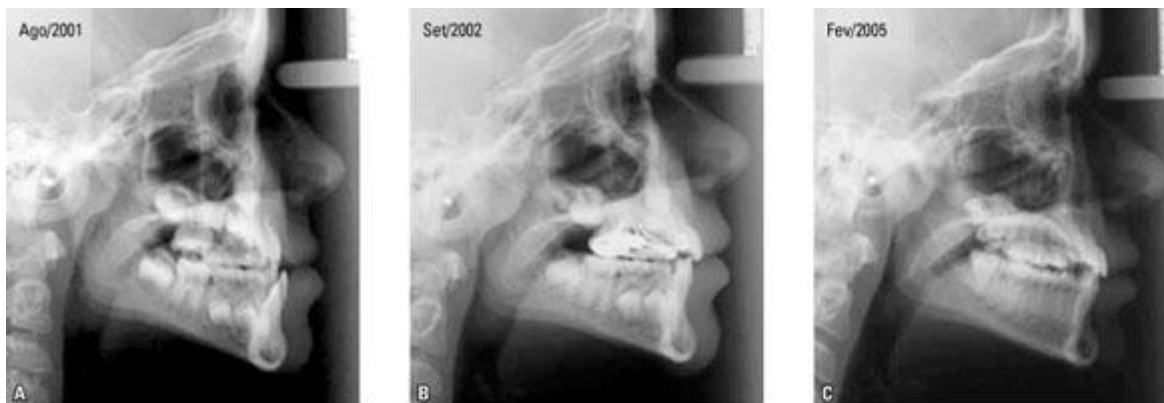

FIGURA 1 - Telerradiografias laterais inicial (A) e intermediárias (B, C).

A mentoneira, embora seja um recurso ortodôntico bastante antigo, ainda tem a sua utilização defendida por alguns profissionais, sobretudo oriundos da escola japonesa. Qual a sua experiência e opinião sobre a utilização das mentoneiras nas situações de Classe III esquelética mandibular, principalmente em casos de pacientes com crescimento vertical acentuado? Deocleciano da Silva Carvalho e Mirian Nakane Matsumoto

Quando iniciei a caminhada ortodôntica, existia uma preocupação muito grande com os pacientes de Classe III. Rezava-se para que passassem longe de nossos consultórios, de preferência que procurassem um profissional do qual não tínhamos muita simpatia. Quantos profissionais não foram surpreendidos, durante um tratamento ortodôntico ou após a finalização do caso, com o desenvolvimento de uma Classe III esquelética do paciente.

Na realidade, tínhamos pouco conhecimento a respeito do desenvolvimento da maxila e mandíbula a longo prazo. O que fazíamos era uma camuflagem, compensando, com inclinações dentárias, bases ósseas desarmônicas. A cirurgia

ortognática estava dando seus primeiros passos, sendo que grande parte das cirurgias feitas nesses casos era de redução de mandíbula (as cirurgias de maxila estavam apenas começando). Com isso, nos casos de Classe III, mesmo por deficiência maxilar, criava-se um problema de bi-retrusão, acarretando problemas funcionais e estéticos severos a esses pacientes. As próprias tentativas de uso de mentoneiras eram frustradas, pois o uso era durante um curto prazo - isso quando conseguíamos convencer os pacientes a usá-las. Aquilo que temos de efetivo na literatura é que as alterações provocadas pelo uso da mentoneira não são mantidas a longo prazo^{19,23}.

Felizmente, o número de pacientes Classe III na nossa população é relativamente baixo, em torno de 3,3 a 4,4%² - e, desses, a grande maioria tem a maxila envolvida no problema¹. Portanto, resta uma pequena parte dos pacientes Classe III que serão candidatos à cirurgia ortognática (Fig. 2). Entre os pacientes com indicação cirúrgica estão os que apresentam crescimento vertical, como os pacientes com Classe II severa (Fig. 3) e Classe I com excesso vertical (síndrome da face longa) (Fig. 4).

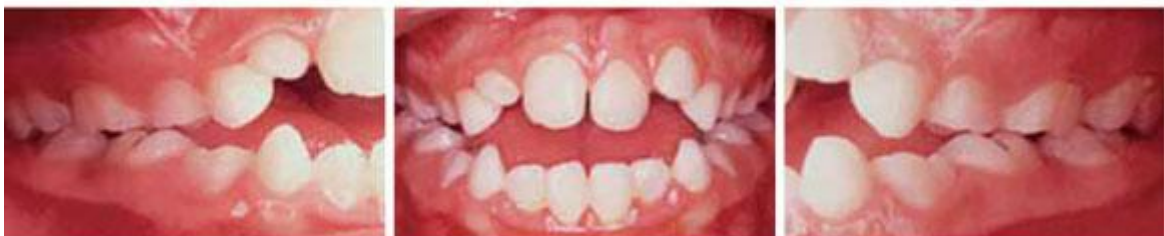
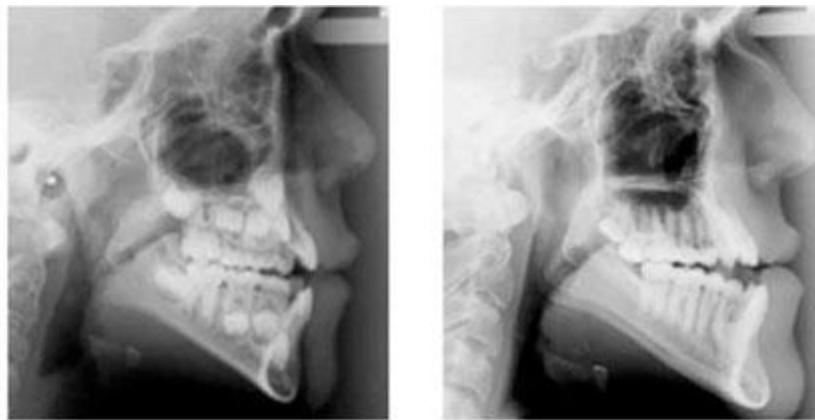
FIGURA 2 - Telerradiografias lateral inicial e de controle de crescimento e fotografias intrabucais iniciais de um paciente Classe III com indicação cirúrgica.

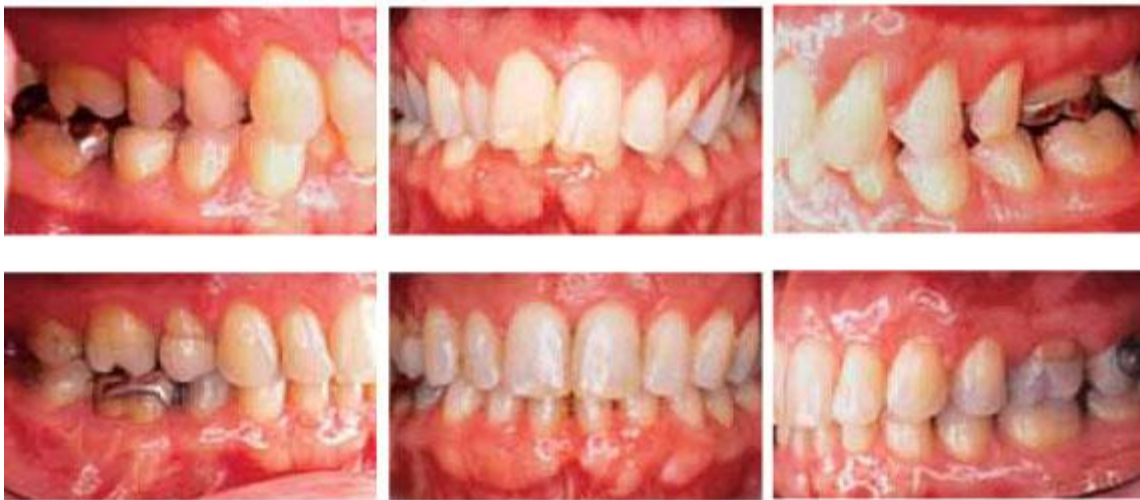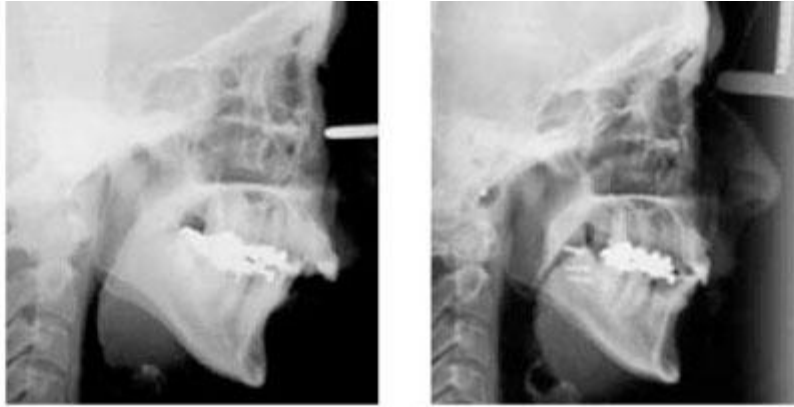


FIGURA 3 - Telerradiografias laterais e fotografias intrabucais iniciais e finais de paciente Classe II com exodontia (15, 25,34, 44) e avanço cirúrgico de mandíbula.

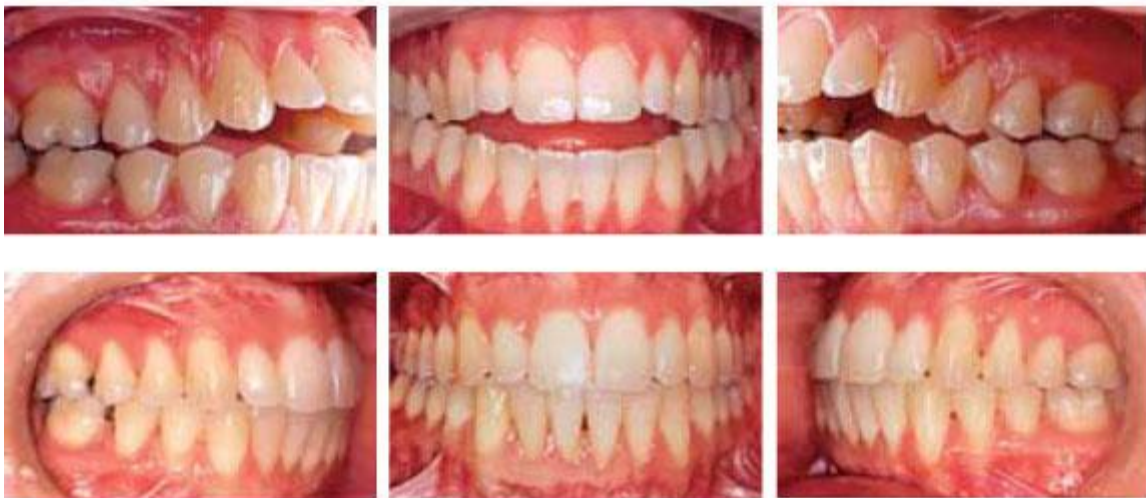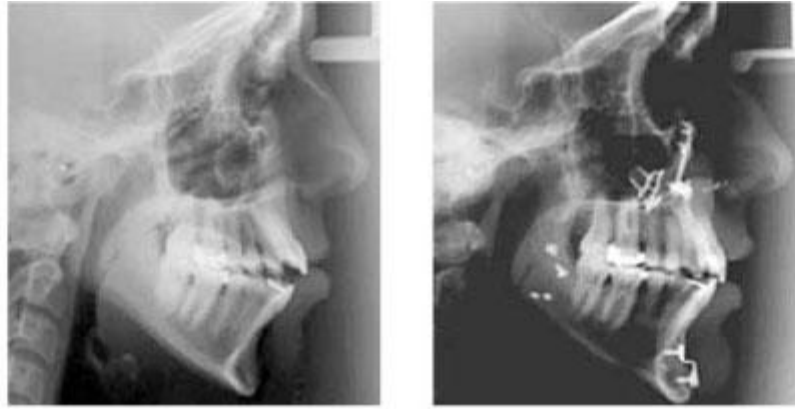


FIGURA 4 - Telerradiografias laterais e fotografias intrabucais iniciais e finais de paciente Classe I com cirurgia combinada (impacção de maxila e avanço de mandíbula).

No tratamento ortodôntico da má oclusão de Classe III em pacientes adultos com indicação cirúrgica, a fase pré-cirúrgica tende a "piorar" a estética e a oclusão do paciente, com o objetivo de alinhar e nivelar os dentes, coordenar as arcadas e restabelecer as corretas inclinações axiais dos dentes em suas respectivas bases ósseas. Qual a sua opinião sobre o tratamento cirúrgico com benefício antecipado? Mirian Nakane Matsumoto e Márcio Sobral

Com o protocolo que utilizamos, o número de pacientes cirúrgicos Classe III diminuiu bastante, exceto pacientes com crescimento vertical e pacientes adultos que nos procuram tardiamente ([Fig. 5](#)). Não temos experiência com tratamento cirúrgico de benefício antecipado. Em minha opinião, ele pode e deve ser utilizado em casos específicos, desde que o paciente seja informado que o procedimento utilizado nesses casos não é o convencional e que terá um custo financeiro diferenciado, em função da colocação das placas extras de titânio para

movimentação ortodôntica pós-cirúrgica, além da necessidade futura da remoção dessas mesmas placas.

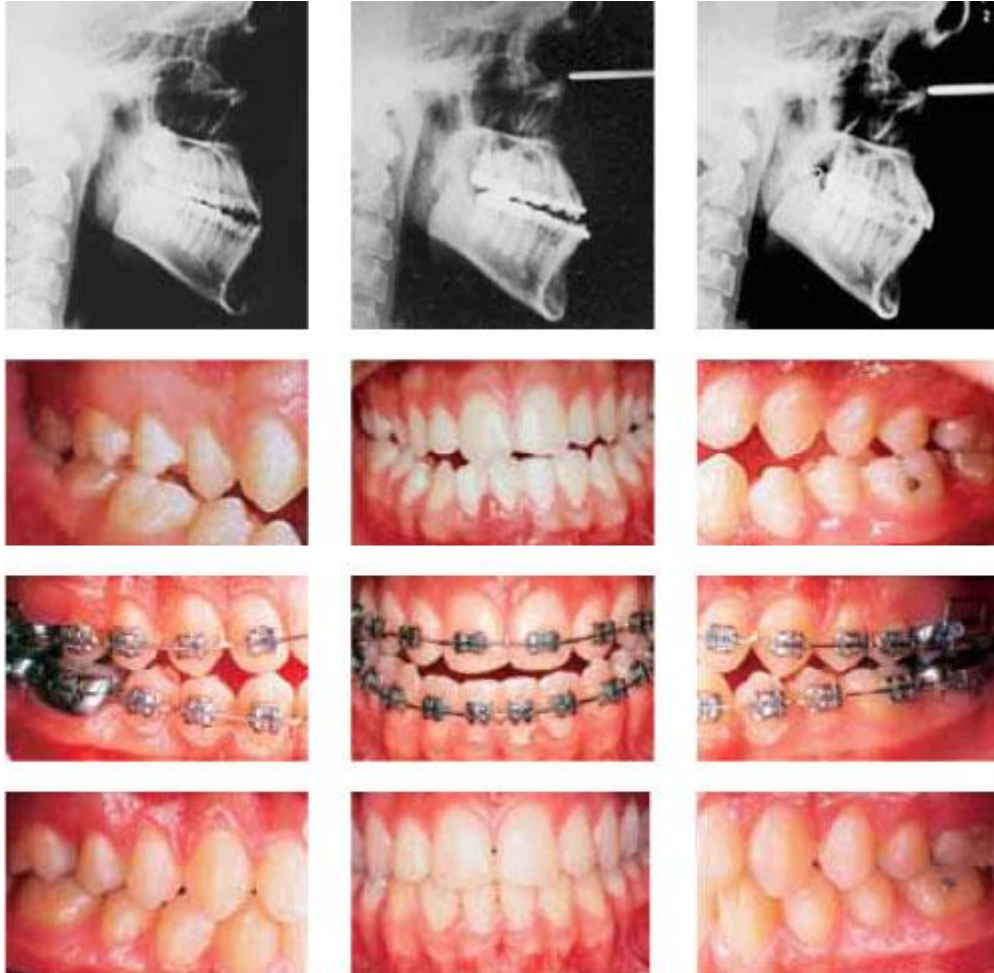


FIGURA 5 - Fases inicial, pré-operatória e final de um paciente Classe III cirúrgico.

Em meu ponto de vista, a principal diferença das duas técnicas é que, no procedimento convencional, após as descompensações dentárias, cria-se uma estabilidade oclusal melhor no pós-cirúrgico imediato, com as arcadas dentárias perfeitamente alinhadas e coordenadas. Já na técnica com benefício antecipado, pode-se ter uma instabilidade oclusal, dificultando a estabilização dos fragmentos da cirurgia recém-realizada, que poderia trazer problemas futuros com movimentação dos fragmentos, o que deve ser melhor avaliado na nova técnica. Porém, a comodidade do paciente realmente é muito maior por não ter que passar por aquela desagradável fase pré-cirúrgica (aonde tem seu quadro estético piorado) e também pela maior rapidez no tempo final de tratamento. Acredito que seja uma

técnica promissora, porém ainda necessita de mais algum tempo de estudo e aperfeiçoamento para ser melhor avaliada.

O planejamento com tomografia de feixe cônico utilizando bons e sofisticados softwares na Odontologia é uma realidade. Esse meio de diagnóstico, em curto espaço de tempo, poderá se tornar uma rotina nos consultórios de Ortodontia? Luís Antonio Aidar

Nos EUA, essa rotina já é uma realidade tanto nos consultórios como nos cursos de Ortodontia e Cirurgia Bucomaxilofacial. No Brasil, venho acompanhando o desenrolar da expansão dessa tecnologia e posso afirmar que já estamos em um estado avançado. Noto que, nos congressos, os stands mais procurados são exatamente os desses softwares, com vários profissionais adquirindo-os e difundindo essa tecnologia em suas cidades. Há alguns anos, eu era também um desses curiosos quando adquiri o software. Após esses anos de experiência, posso afirmar que ele realmente elevou o nível da Ortodontia praticada aqui, após um período inicial de adaptação inerente a qualquer modificação realizada. O grande fator limitador em nosso país ainda é o custo, porém acredito que é um investimento que se torna cada vez mais indispensável para o profissional que não quiser se tornar obsoleto. Além disso, há alguns anos eram raras as clínicas radiológicas que detinham o tomógrafo de feixe cônico para disponibilizar ao ortodontista. Porém, felizmente, vejo que isso vem mudando, com várias clínicas adquirindo esses aparelhos e viabilizando mais essa tecnologia com aumento da oferta, tornando assim mais acessível ao pacientes.

Agora, se me perguntar se é viável para o ortodontista brasileiro adquirir seu "próprio" tomógrafo, como fazem os americanos, a resposta é não (devido aos custos de aquisição, manutenção e de estrutura). Portanto, não há mais como fechar os olhos para essa tecnologia, pois, além dos benefícios que já oferece, possui uma perspectiva de desenvolvimento sem precedentes na história da Ortodontia. Porém, para evolução da Ortodontia brasileira, o aspecto mais importante seria a inclusão desses softwares nos cursos de especialização e mestrado, mais ainda do que nos consultórios privados, pois assim poderemos alavancar nossa produção científica, que já é referência para o mundo inteiro.

Como entende a progressiva substituição das radiografias convencionais utilizadas no diagnóstico ortodôntico pela tomografia computadorizada de feixe cônico, e qual o real benefício clínico para o ortodontista oriundo dessa evolução tecnológica? A cefalometria convencional poderá cair em

desuso num curto espaço de tempo? Márcio Sobral e Deocleciano da Silva Carvalho

Os trabalhos científicos mais recentes têm mostrado que a localização dos pontos anatômicos nas imagens obtidas através das tomografias computadorizadas de feixe cônico é bem mais precisa e acurada^{11,14,20} e, portanto, melhor do que a obtida a partir das imagens da cefalometria convencional. O benefício real é uma cefalometria mais fidedigna, com redução de erros de mensuração, seja por distorção da imagem (a tomografia é 1:1) ([Fig. 6](#)) ou por dificuldade na localização de pontos anatômicos (a tomografia possui um contraste melhor, além de filtros que ajudam a identificar mais facilmente os pontos, seja no tecido mole ou duro) ([Fig. 7](#)).

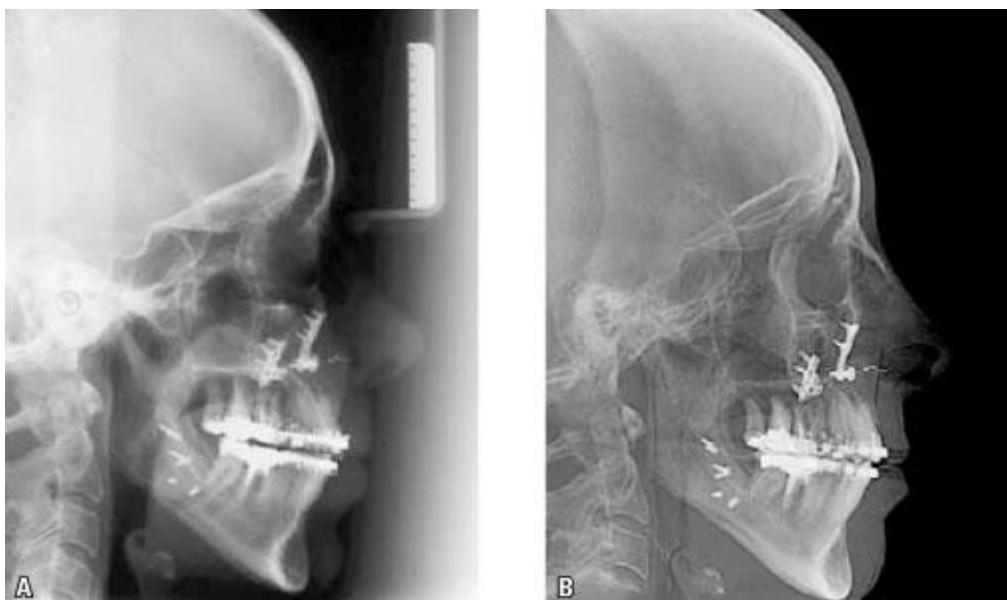


FIGURA 6 - Imagens do mesmo paciente (**A** = telerradiografia convencional e **B** = telerradiografia extraída da tomografia) na mesma data, evidenciando a diferença de qualidade e nitidez das duas imagens.

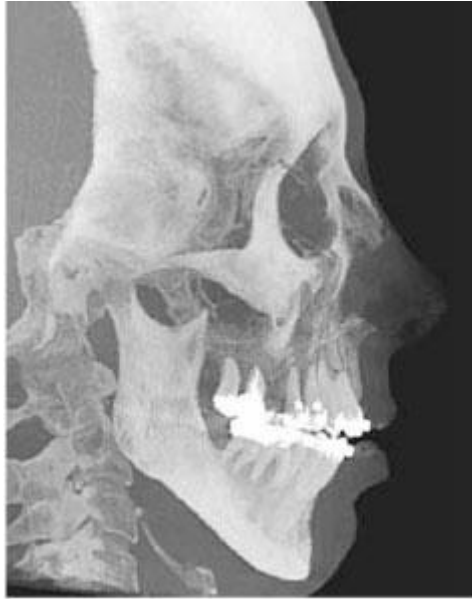

FIGURA 7 - Filtro de máxima intensificação gerado pelo software.

Mesmo com a quantidade de estudos cada vez maior na literatura comprovando a superioridade e acurácia das telerradiografias obtidas a partir da tomografia de feixe cônico em relação às convencionais, acredito que essa transição não será tão rápida. Principalmente porque a primeira requer mais recursos para que o traçado possa ser feito (o software e o hardware), enquanto a segunda não (uma lapiseira e um papel adequado são suficientes).

Quais seriam, segundo sua experiência, as principais indicações da tomografia computadorizada de feixe cônico na Ortodontia? Em casos de dentes retidos, a tomografia pode ser o único meio de diagnóstico para estabelecer a estratégia do tratamento ortodôntico? Mirian Nakane Matsumoto

Essa é uma pergunta que gera certa polêmica. Alguns autores preconizam a tomografia somente em casos específicos, como dentes retidos ou casos de assimetria facial. Porém, conversando com alguns profissionais de grande experiência, tenho notado que a tendência é a indicação de tomografia para todos os pacientes. A justificativa é simples: custo-benefício (falando não de custo financeiro, mas sim radioativo). O benefício diagnóstico é tão grande na tomografia, principalmente em relação à acuidade em medidas cefalométricas, que a radiação um pouco aumentada em relação à documentação convencional é justificada. Além disso, com a evolução dos tomógrafos, essa radiação tende a diminuir cada vez mais (com a nova geração de tomógrafos de FOV estendido,

necessário à Ortodontia, já é possível adquirir o volume quase do crânio inteiro do paciente com apenas uma tomada). Sem pensar no fato de que, se o paciente vier a sofrer um acidente com trauma severo na face, temos um volume arquivado que reproduz fielmente toda sua parte de tecidos mole e duro da face e cabeça, no caso de uma reconstrução cirúrgica. Não menos importante é a possibilidade de podermos detectar mais facilmente e precisamente uma lesão ou tumor, que podem passar despercebidos em uma radiografia panorâmica convencional.

Não posso afirmar que a tomografia seja o único meio de diagnóstico para casos de dentes retidos. O que posso afirmar, com toda certeza, é que ela facilita muito o diagnóstico e plano de tratamento, principalmente em casos de caninos impactados ([Fig. 8](#)). Aproveito a oportunidade para citar e recomendar a leitura de um artigo de Bjerklin e Ericson³, no qual é feita uma documentação convencional e estabelecido um plano de tratamento para 80 pacientes. Em seguida, é feita uma documentação com tomografia e novo plano de tratamento, sendo relatado que o plano foi mudado em quase metade dos casos!

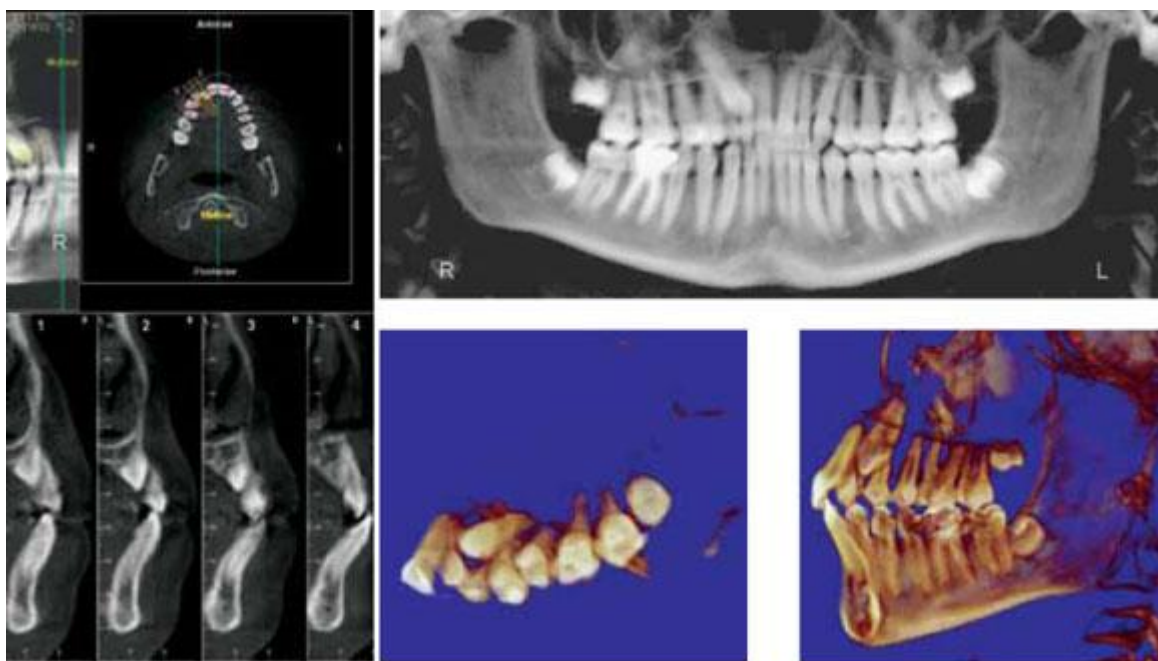


FIGURA 8 - Imagens da tomografia de feixe cônico.

O senhor tem realizado preparo ortodôntico para cirurgia ortognática (avanço maxilomandibular) em pacientes com apneia obstrutiva do sono grave, independentemente de alterações craniofaciais? Luís Antonio Aidar

Até um passado recente, nossa preocupação com os pacientes ortodônticos cirúrgicos se restringia a um resultado final estético e funcional, não levando em consideração a situação respiratória do paciente. Atualmente, os três fatores são considerados para haver um bom resultado final do tratamento. Com o advento das tomografias de feixe cônico e a evolução dos softwares de avaliação, temos uma ótima ferramenta para avaliar as condições pré e pós-tratamento, podendo hoje determinar, em mm^3 , o volume da passagem aérea do paciente. Além disso, através desse tipo de avaliação, temos notado resultados muito animadores em pacientes com deficiência respiratória submetidos à cirurgia de avanço de maxilares ([Fig. 9](#)).


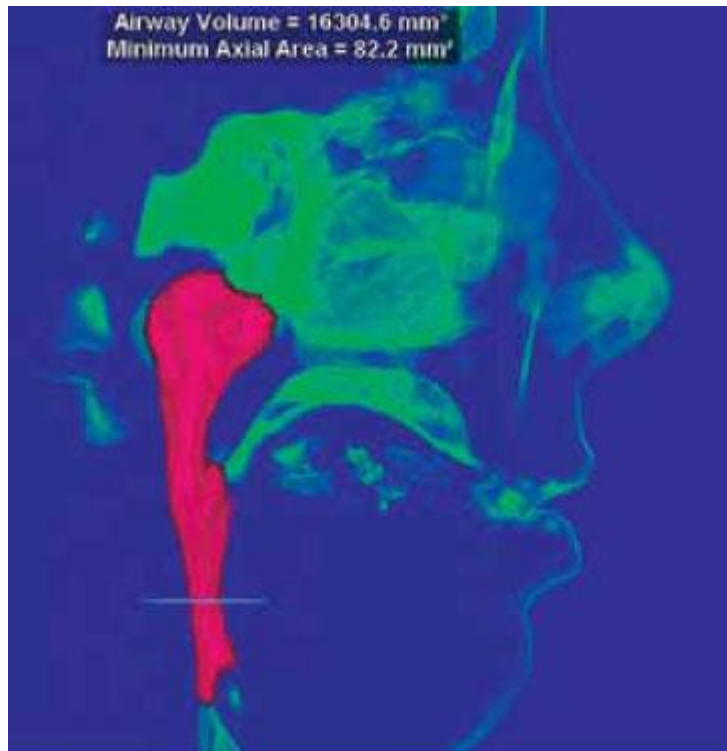


FIGURA 9 - Volume aéreo antes e após a cirurgia ortognática combinada de avanço de maxila e mandíbula.

O problema é que podemos ter pacientes com uma situação esquelética de maxila e mandíbula bem posicionadas, o que contraindica um avanço cirúrgico das bases ósseas¹⁵. Em casos como esse, procuramos solucionar o problema de outras formas

(como CPAP ou reposicionador mandibular), pois podemos ocasionar problemas funcionais (principalmente nas ATMs) e estéticos graves ao paciente com essa protrusão excessiva dos maxilares¹⁵. Por fim, não podemos nunca esquecer que a SAOS exige um tratamento multidisciplinar, e não devemos tentar resolver o problema sozinho, devido à sua gravidade.

Nos casos em que existe "extrusão em bloco" de dentes posteriores superiores, quais são os seus critérios para optar entre procedimentos ortodônticos de intrusão e procedimentos cirúrgicos? Luciano Castellucci

Com o advento dos mini-implantes e das miniplacas de titânio, houve uma grande melhora nos prognósticos de movimentações ortodônticas em pacientes mutilados (reduzindo o número de indicações para esse tipo de cirurgia).

Na maioria das vezes, utilizamos dispositivos vestibulares (miniplaca ou mini-implante) e mini-implante palatino para a intrusão em bloco desses dentes posteriores, utilizando, como elementos de força, molas de Nitinol fechadas ou fios elásticos de seda.

Os procedimentos cirúrgicos são reservados àqueles casos de pacientes verticais severos, que tenham um real excesso vertical de maxila e seriam beneficiados por uma cirurgia fragmentada de impacção maxilar.

Como você orientaria os ortodontistas, no relacionamento com os cirurgiões-ortognáticos, durante o planejamento dos casos que necessitam esse tipo de terapêutica, assim como durante o desenvolvimento do tratamento? Como você poderia analisar o fato de que, em certas circunstâncias, um erro ou uma imprecisão do cirurgião resulte num insucesso cuja responsabilidade acabe caindo nos ombros do ortodontista?

Deocleciano da Silva Carvalho

É comum vermos casos de pacientes sendo encaminhados por ortodontistas aos cirurgiões para avaliar se o caso é cirúrgico ou não. Na realidade, deve ser exatamente o contrário. É o próprio ortodontista que deve saber das limitações das movimentações ortodônticas. É ele quem faz todo o planejamento e o cirurgião apenas executa uma etapa do tratamento, sendo que a finalização do caso é da responsabilidade do ortodontista. Portanto, é de vital importância conhecer o seu cirurgião e a sua capacidade de trabalho. Normalmente, nos casos cirúrgicos, estabelecemos o seguinte protocolo:

- a) Consulta inicial e pedido de documentação complementar.
- b) Elaboração do diagnóstico e previsão de custos ortodônticos para informar ao paciente.
- c) Encaminhamento ao cirurgião para maior explanação da cirurgia, riscos e previsão de custos futuros.
- d) Retorno ao consultório para mais uma conversa em relação ao procedimento cirúrgico. Deixar claro que é um caminho sem volta, ou seja, caso inicie o tratamento e no futuro decida por não fazer a cirurgia, o caso estará pior do que quando iniciou o tratamento (o caso somente poderá ter início com o paciente totalmente ciente da sua responsabilidade).
- e) Com o caso já em boas condições, com os dentes verticalizados sobre o osso basal e as arcadas dentárias coordenadas, enviar o paciente de volta ao cirurgião para uma avaliação geral pré-cirúrgica.
- f) Pedido de nova documentação e planejamento da cirurgia junto com o cirurgião, para otimização dos resultados finais estéticos e funcionais. Essa etapa é muito importante, porque é nela que o ortodontista tem que entrar em perfeita sintonia com o cirurgião para que o resultado seja de acordo com o planejado, assim minimizando problemas futuros entre aqueles envolvidos no tratamento (ortodontista, cirurgião e paciente).
- g) Colocação dos ganchos cirúrgicos pelo ortodontista, na semana da cirurgia. Normalmente, de uma semana a dez dias do pós- cirúrgico, o paciente passa a frequentar o consultório para monitoração do uso dos elásticos, que permite um melhor controle e estabilização dos fragmentos cirúrgicos.
- h) Finalização do tratamento ortodôntico.

Com certeza, se tomarmos esses cuidados, os erros serão minimizados e pequenas discrepâncias, que venham a acontecer, hoje podem ser corrigidas com o uso de mini-implantes, para uma melhor finalização.

Na sua prática, em casos onde será necessária a ancoragem em provisórios sobre implantes, costuma aguardar o período de osseointegração do implante ou inicia a ancoragem com carga imediata? Luciano Castellucci

Tem sido mencionado, na literatura científica, uma variação do índice de sucesso de implantes de 92% a 99% na maxila e mandíbula, respectivamente, para suportar próteses parciais fixas, em estudos de curto e longo prazo. Essas observações levaram os ortodontistas a utilizar esses implantes como ancoragem ortodôntica. Devido ao seu comportamento similar a uma anquilose, os implantes osseointegrados servem como ponto de ancoragem ideal para os acessórios ortodônticos, facilitando o movimento dentário e evitando a utilização de acessórios extrabucais.

Num estudo prospectivo em sete adultos, que utilizaram implantes como unidade de ancoragem rígida após um período de 6 meses de osseointegração, foi observado que todos os quatorze implantes permaneceram estáveis durante o tratamento com forças de 150 a 400g. Nenhuma complicação ocorreu. Os resultados ortodônticos desejados foram obtidos em todos os casos. Os resultados obtidos após três anos de tratamento demonstram que a ancoragem rígida intrabucal é previsível⁹.

O impacto horizontal das forças ortodônticas nos implantes osseointegráveis tem sido examinado em diversos estudos em animais, demonstrando nenhuma interferência com a osseointegração. Em particular, apenas pequenas mudanças podem ser notadas no nível de osso marginal, profundidade de bolsa, contato osso-implante e aumento da densidade óssea^{6,18}.

A literatura descreve a aplicação de força ortodôntica em implantes após um período de 6 meses de osseointegração. O estudo mostra que, após a conclusão do tratamento ortodôntico, foi observado, em dois anos, um índice de sobrevida de 87,1% na maxila e de 100% para a mandíbula. Não foi observada perda óssea significativa durante o tratamento ortodôntico²¹.

Estudos científicos realizados em animais e humanos, utilizando implantes para ancoragem ortodôntica, sugerem, de um modo geral, um período de cicatrização variando de 12 semanas a 6 meses para que ocorra a osseointegração e, na sequência, usá-los como ancoragem ortodôntica.

Um dos objetivos da terapia implantar é reduzir o tempo de cicatrização e períodos de tratamento dos casos clínicos através do desenvolvimento de implantes com uma macrogeometria e tratamentos de superfície físicos e químicos que, respectivamente, aumentem a estabilidade inicial e acelerem a osseointegração.

Têm sido concentrados esforços no desenvolvimento de protocolos para colocar o implante em função a partir de 45 dias.

Um estudo prospectivo de cinco anos de acompanhamento avaliou a carga precoce de 104 implantes com superfície tratada com jato de areia e ataque ácido (superfície SLA) em 51 pacientes. O estudo mostrou a aplicação de força ortodôntica em implantes após um período de seis semanas de osseointegração, onde foi observado um índice de sucesso de 99%. Os parâmetros clínicos favoráveis foram similares a outros estudos clínicos e a estabilidade peri-implantar da crista óssea manteve-se estável⁴. A ativação química da superfície do implante tem reduzido o tempo de instalação do provisório de seis para três semanas⁵.

O ideal seria, antes de iniciarmos a ancoragem ortodôntica sobre os implantes: analisar o tipo de implante a ser utilizado; avaliar se o implante apresenta alguma característica em sua geometria e superfície que acelere o período de osseointegração; verificar o local de instalação, se na maxila ou mandíbula, e notar as diferentes densidades ósseas - pois um implante instalado em osso com densidade baixa requer um maior tempo de osseointegração do que em um com densidade alta; e, finalmente, observar o torque de inserção e a estabilidade inicial do implante para determinar o início da ativação da ancoragem sobre os implantes.

Normalmente, quando utilizamos implantes como ancoragem ortodôntica, procuramos utilizá-los com dois objetivos iniciais:

- 1) Como ancoragem ortodôntica.
- 2) Para futura reabilitação bucal.

Sabemos que, se utilizarmos forças em implantes com carga imediata, corremos o risco de ter problemas futuros como, por exemplo, inclinação do implante, perda óssea ou até a perda do implante, prejudicando assim o nosso segundo objetivo inicial⁸.

A [figura 10](#) ilustra o uso de implantes para reposicionamento mesial do segmento inferior esquerdo e posterior reabilitação do primeiro molar (36), em um paciente com má oclusão de Classe II do lado esquerdo, provocada por perda de molares no segmento inferior esquerdo.

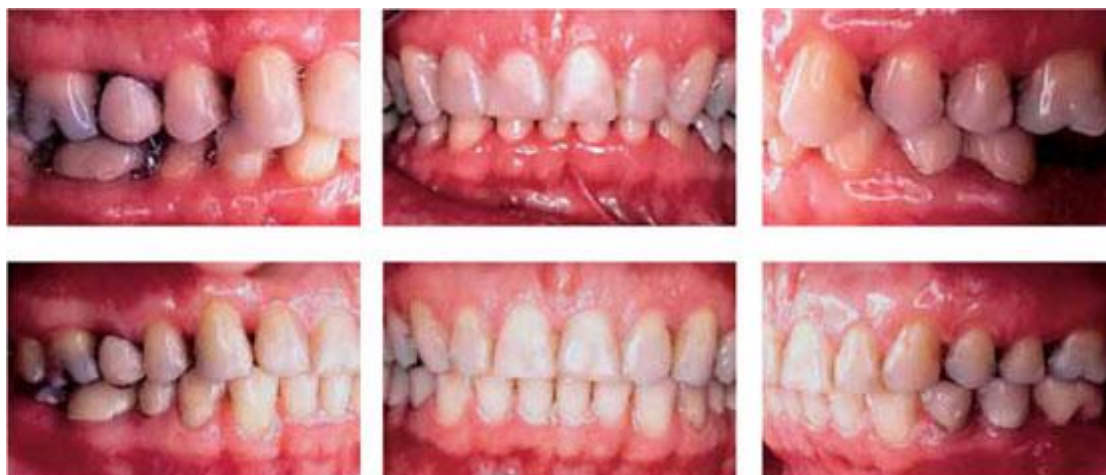

FIGURA 10 - Uso de implante osseointegrado com dupla finalidade (mesialização do segmento inferior esquerdo, para correção da Classe II de caninos, e reabilitação protética do primeiro molar).

Em casos de agenesia de incisivos laterais superiores, quando distaliza os caninos para a instalação de implantes nas regiões edêntulas e quando mesializa os caninos para fechar os espaços? Luciano Castellucci

A resposta para essa pergunta vai depender de uma avaliação individualizada de cada caso. Vários fatores pesarão nessa decisão: a idade em que o paciente nos procura para o tratamento, se é adolescente ou adulto; a necessidade ou não de extrações na arcada inferior; além da exigência estética do paciente quanto ao resultado final. Uma conversa muito franca com o paciente e os responsáveis (se for adolescente) deve acontecer, procurando discutir o custo-benefício das alternativas, com vantagens e desvantagens em curto e longo prazos.

Vamos tentar esclarecer melhor tomando como exemplo um paciente adolescente ou adulto que nos procure com agenesia de um incisivo lateral, com situação esquelética e dentária de Classe I. Vamos tentar convencê-lo de que a melhor alternativa de tratamento é a colocação de implante no lateral ausente, para estabelecermos uma simetria, procurando esclarecer os riscos que isso pode trazer no futuro, como a possibilidade de alteração de cor da gengiva na região do implante ou até diferença de altura por extrusão dos demais dentes, principalmente quando o mesmo apresenta maior quantidade de exposição gengival.

No caso de agenesia de dois incisivos laterais nas mesmas situações esqueléticas e dentárias, temos que avaliar melhor a relação custo-benefício. Nesse caso, provavelmente tentaríamos convencê-lo a colocar implantes também, esclarecendo os riscos futuros, já citados anteriormente.

Havendo necessidade de exodontias inferiores e duas agenesias superiores, provavelmente optaríamos por fechamento de espaços superiores e substituição de laterais por caninos e caninos pelos primeiros pré-molares. Busca-se, nesses casos, a extrusão dos caninos e intrusão dos primeiros pré-molares, para haver uma melhora nas condições das margens gengivais em relação aos incisivos centrais superiores¹².

Quanto à questão estética, sabemos que a condição sine qua non para um bom resultado do implante é uma boa condição óssea¹⁷. Ela deve ser conseguida antes da colocação do mesmo, com movimentações ortodônticas prévias ou colocações de enxertos ósseos, quando necessário.

A verdade é que os implantes osseointegrados tiveram uma melhora na qualidade estética no final dos anos 90, portanto estamos falando de um trabalho de aproximadamente 10 anos, o que é um espaço de tempo curto para afirmações conclusivas. Nesse exato momento, estamos preparando uma relação de pacientes que tiveram implantes colocados em substituição aos incisivos laterais, para fazermos uma minuciosa avaliação e depois responder melhor a essa pergunta.

Finalmente, o advento da ancoragem esquelética nos deu, com certeza, uma melhor condição para trabalharmos em benefício do paciente, tanto no fechamento como na abertura de espaços. Na [figura 11](#), encontra-se descrito um caso clínico de um paciente portador de Classe I de molar e Classe II de canino do lado direito com agenesia do #12 e microforma do #22, onde foi aumentada a coroa clínica do #22 e aberto espaço para implante do #12.

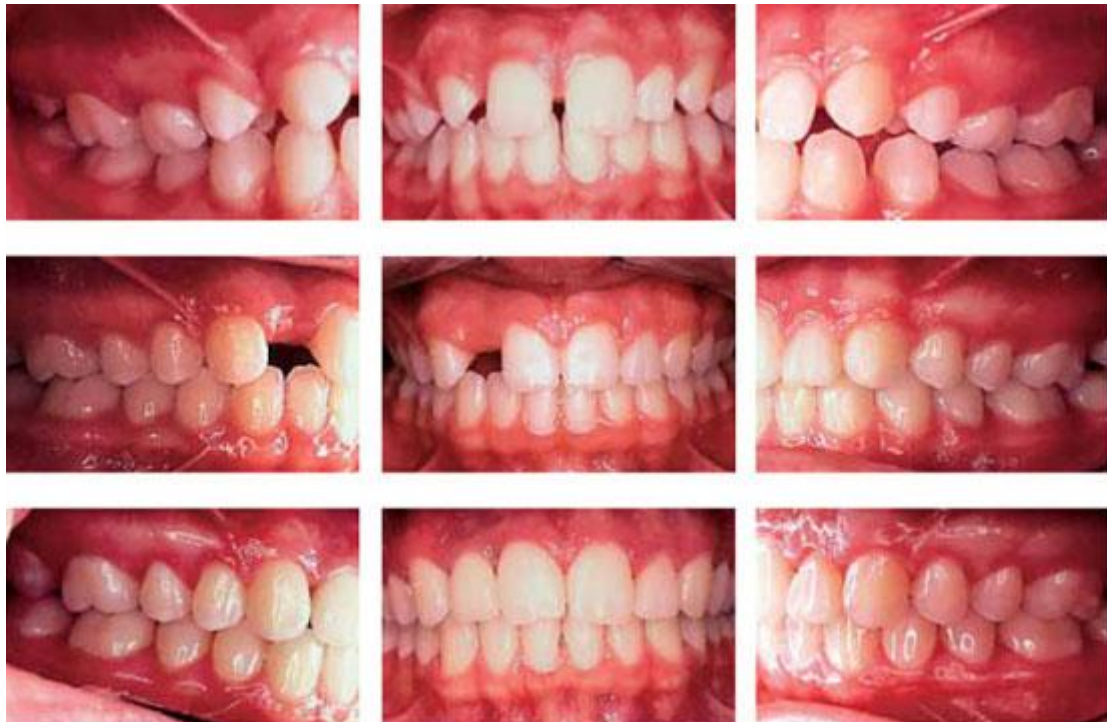

FIGURA 11- Abertura de espaço protético para implante no #12 e aumento de coroa clínica do #22.

Constantemente ouvimos falar que os braquetes autoligáveis são o futuro da Ortodontia. Qual sua opinião sobre a atual fundamentação científica desses recursos e sua experiência sobre o tema? Deocleciano da Silva Carvalho

Sempre fomos contra a valorização de tipos de aparelhos. Na nossa opinião, não existem aparelhos inteligentes. Inteligente tem que ser a cabeça que está por trás do alicate. Assim, vimos passar o modismo de várias técnicas até chegarmos aos braquetes autoligáveis. A proposta inicial era de tratamentos extremamente rápidos e que os casos finalizavam-se praticamente sozinhos. Porém, não é o que a literatura tem mostrado mais recentemente. Nos casos de menor apinhamento, os resultados têm se mostrado mais rápidos. Já nos casos de apinhamentos severos, praticamente não existe diferença estatística²².

Vou fazer algumas considerações, segundo nossos casos tratados com os braquetes autoligáveis:

a) A maior vantagem é para os pacientes que moram afastados, às vezes em cidades distantes, pois podem comparecer ao consultório em intervalos maiores de tempo (até 6 semanas), com bom andamento do tratamento em função dos fios termoativados.

b) Em pacientes com faltas de dentes, que necessitam maiores deslizamentos, a resposta é realmente mais rápida (em função da redução do atrito entre o braquete e o fio¹³).

c) Para os profissionais que gostam do uso do sliding-jigs (cursores), principalmente nas Classes II assimétricas, também notamos uma resposta mais rápida ([Fig. 12](#)).

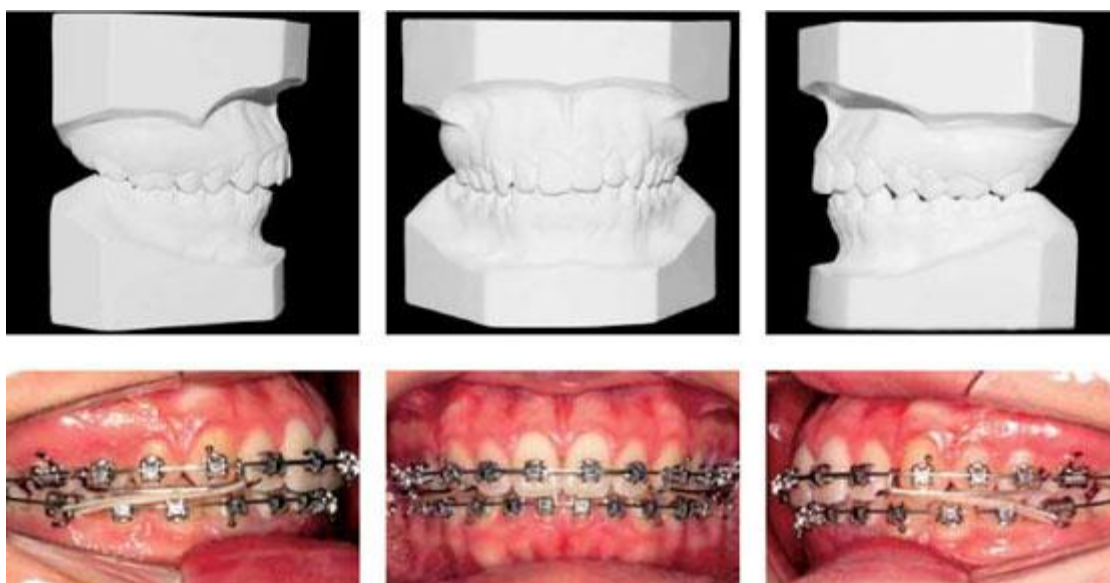


FIGURA 12 - Jig confeccionado em fio de aço 0,021" X 0,025" e mola NiTi intermediária para potencializar o efeito elástico intermaxilar de Classe II 3/16" médio.

d) Há uma melhora na higiene, pela ausência de elásticos nos braquetes.

e) Tínhamos dúvida com relação à resposta desse aparelho em casos cirúrgicos. Fizemos o acompanhamento de um caso cirúrgico, de comum acordo com o cirurgião bucomaxilofacial, usando esse tipo de aparelho, sendo que o mesmo fez uma avaliação muito positiva.

f) Pacientes em retratamento, que já haviam usado aparelho convencional, têm feito uma avaliação positiva (menor incômodo).

g) Em relação ao tempo de tratamento, minha experiência mostra um ganho de aproximadamente 10% no tempo de tratamento - apesar de eu não ter nenhum estudo científico -, principalmente nos casos aonde há maior necessidade de deslizamento.

h) Notamos um desenvolvimento transverso de arco, que necessita um acompanhamento a longo prazo para avaliar sua estabilidade.

A parte mais crítica, com certeza, é a colagem que, por melhor que seja, acaba exigindo reposicionamento de braquetes no decorrer do tratamento.

AGRADECIMENTOS

Agradeço à Dra. Keila Rodrigues Correia, pelo auxílio na organização, e ao Dr. Daniel P. Brunetto, pelo apoio e suporte na área de tomografia e documentação digital na realização desta entrevista.

REFERÊNCIAS

1. Alcan T, Keles A, Erverdi N. The effects of a modified protraction headgear on maxilla. Am J Orthod Dentofacial Orthop. 2000 Jan;117(1):27-38. [[Links](#)]
2. Baptista AA, Cury SAA, Motta AFJ, Vilella OV, Mucha JN. A prevalência de másoclusões em escolares de Niterói. Rev Flum Odontol. 1998 maio-ago; 2(8):34-41. [[Links](#)]
3. Bjerklin K, Ericson S. How a computerized tomography examination changed the treatment plans of 80 children with retained and ectopically positioned maxillary canines. Angle Orthod. 2006 Jan;76(1):43-51. [[Links](#)]
4. Bornstein MM, Schmid B, Belser UC, Lussi A, Buser D. Early loading of non-submerged titanium implants with a sandblasted and acid etched surface. 5 years results of a prospective study in partially edentulous. Clin Oral Implants Res. 2005 Dec;16(6):631-8. [[Links](#)]
5. Buser D, Chen ST, Weber HP, Belser UC. Early implant placement following single-tooth extraction in the esthetic zone: biologic rationale and surgical procedures. Int J Periodontics Restorative Dent. 2008 Oct;28(5):441-51. [[Links](#)]
6. Gotfredsen K, Berglundh T, Lindhe J. Bone reactions adjacent to titanium implants subjected to static load of different duration. Clin Oral Implants Res. 2001 Dec;12(6):552-8. [[Links](#)]
7. Hassel B, Farman AG. Skeletal evaluation using cervical vertebrae. Am J Orthod Dentofacial Orthop. 1995 Jan;107(1):58-66. [[Links](#)]
8. Higuchi K. Osseointegration and orthodontics. In: Branemark PI, editor. The osseointegration book: from calvarium to calcaneus. 1. Osseointegration. Berlin: Quintessence Books; 2005. p. 251-69. [[Links](#)]

9. Higuchi KW, Slack JM. The use of titanium fixtures for intraoral anchorage to facilitate orthodontic tooth movement. *Int J Oral Maxillofac Implants*. 1991 Fall;6(3):338-44. [[Links](#)]
10. Kapust AJ, Sinclair PM, Turley PK. Cephalometric effects of face mask/expansion therapy in Class III children: a comparison of three age groups. *Am J Orthod Dentofacial Orthop*. 1998 Feb;113(2):204-12. [[Links](#)]
11. Kobayashi K, Shimoda S, Nakagawa Y, Yamamoto A. Accuracy in measurement of distance using limited cone-beam computerized tomography. *Int J Oral Maxillofac Implants*. 2004 Mar-Apr;19(2):228-31. [[Links](#)]
12. Kokich VO Jr, Kinzer GA. Managing congenitally missing lateral incisors. Part I: canine substitution. *J Esthet Restor Dent*. 2005;17(1):5-10. [[Links](#)]
13. Krishnan M, Kalathil S, Abraham KM. Comparative evaluation of frictional forces in active and passive self-ligating brackets with various archwires alloys. *Am J Orthod Dentofacial Orthop*. 2009 Nov;136(5):675-82. [[Links](#)]
14. Lascala CA, Panella J, Marques MM. Analysis of the accuracy of the linear measurements obtained by cone beam computed tomography (CBCT-NewTom). *Dentomaxillofac Radiol*. 2004 Sep;33(5):291-4. [[Links](#)]
15. Li KK, Powell NB, Riley RW, Zonato A, Gervacio L, Guilleminault C. Morbidly obese patients with severe obstructive sleep apnea: is airway reconstructive surgery a viable treatment option? *Laryngoscope*. 2000 Jun;110(6):982-7. [[Links](#)]
16. MacDonald KE, Kapust AJ, Turley PK. Cephalometric changes after the correction of Class III malocclusion with maxillary expansion/face mask therapy. *Am J Orthod Dentofacial Orthop*. 1999 Jul;116(1):13-24. [[Links](#)]
17. Meirelles JKS, Reis SA, Fornazari RF. Inter-relação ortodontia-implantodontia. *Terapia clínica avançada em implantodontia*. São Paulo: Artes Médica; 2002. [[Links](#)]
18. Melsen B. Tissue reaction to orthodontic tooth movement - a new paradigm. *Eur J Orthod*. 2001 Dec;23(6):671-81. [[Links](#)]
19. Mitani H, Fukazawa H. Effects of chin cup force on the timing and amount of mandibular growth associated with anterior reversed occlusion (Class III malocclusion) during puberty. *Am J Orthod Dentofacial Orthop*. 1986 Dec; 90(6):454-63. [[Links](#)]
20. Misch KA, Yi ES, Sarment DP. Accuracy of cone beam computed tomography for periodontal defect measurements. *J Periodontol*. 2006 Jul;77(7):1261-6. [[Links](#)]
21. Molly L. Periodontal parameters around implants anchoring orthodontic appliances: a series of case report. *J Periodontol*. 2004 Jan;75(1):176-81. [[Links](#)]
22. Fleming PS, DiBiase AT, Sarri G, Lee RT. Efficiency of mandibular arch alignment with 2 preadjusted Edgewise appliances. *Am J Orthod Dentofacial Orthop*. 2009 Dec;136(6):756-7. [[Links](#)]

23. Sugawara J, Asano T, Endo N, Mitani H. Long term effects on chin cup therapy on skeletal profile in mandibular prognathism. Am J Orthod Dentofacial Orthop.1990; 98(2):127-33, 1990. [[Links](#)]

24. Weissheimer F, Brunetto AR, Petrelli E. Disjunção palatal e protração maxilar: alterações cefalométricas após tratamento. J Bras Ortodon Ortop Facial. 2003;8(44):111-21. [[Links](#)]

 **Endereço para correspondência:**

Ademir Roberto Brunetto
Av. 7 de Setembro, 4456 - Batel
CEP: 80.250-210 - Curitiba/PR
Email: ortobrunetto@terra.com.br

Deocleciano da Silva Carvalho

- Graduado em Odontologia - USP/São Paulo.
- Mestre em Ortodontia - USP/São Paulo.
- Doutor em Odontopediatria - USP/São Paulo.
- Diretor do Board Brasileiro de Ortodontia e Ortopedia Facial.

Luís Antônio de Arruda Aidar

- Graduado em Odontologia - UNIMES/Santos/SP.
- Especialista e Mestre em Ortodontia pela UMESP (Metodista/São Paulo).
- Doutor em Ciências (Otorrinolaringologia e Cirurgia de Cabeça e Pescoço) - UNIFESP (EPM/São Paulo).
- Professor Titular da Disciplina de Ortodontia da Faculdade de Odontologia da UNISANTA (Santa Cecília/Santos).
- Coordenador do Curso de Especialização em Ortodontia da Faculdade de Odontologia da UNISANTA (Santa Cecília/Santos).

Márcio Sobral

- Mestre em Ortodontia - UFRJ.
- Professor do Curso de Especialização em Ortodontia - UFBA.

Luciano Castellucci

- Graduado em Odontologia - UFBA.
- Mestre e Doutor em Reabilitação Oral - FOB/USP.
- Professor Adjunto - FO/UFBA.
- Diretor Científico e Professor dos Cursos de Especialização em Prótese Dentária e Implantodontia da ABO/BA.

Mirian Aiko Nakane Matsumoto

- Graduada em Odontologia - FORB/USP (Ribeirão Preto/SP).
- Mestre e Doutora em Ortodontia - UFRJ.
- Livre-Docente - FORB/USP (Ribeirão Preto/SP).
- Diplomada pelo BBO.

Todo o conteúdo deste periódico, exceto onde está identificado, está licenciado sob uma Licença Creative Commons

Dental Press

Av. Euclides da Cunha, 1718
87015-180 - Maringá - PR
Tel/Fax: (55 44) 3031-9818

 e-Mail

artigos@dentalpress.com.br